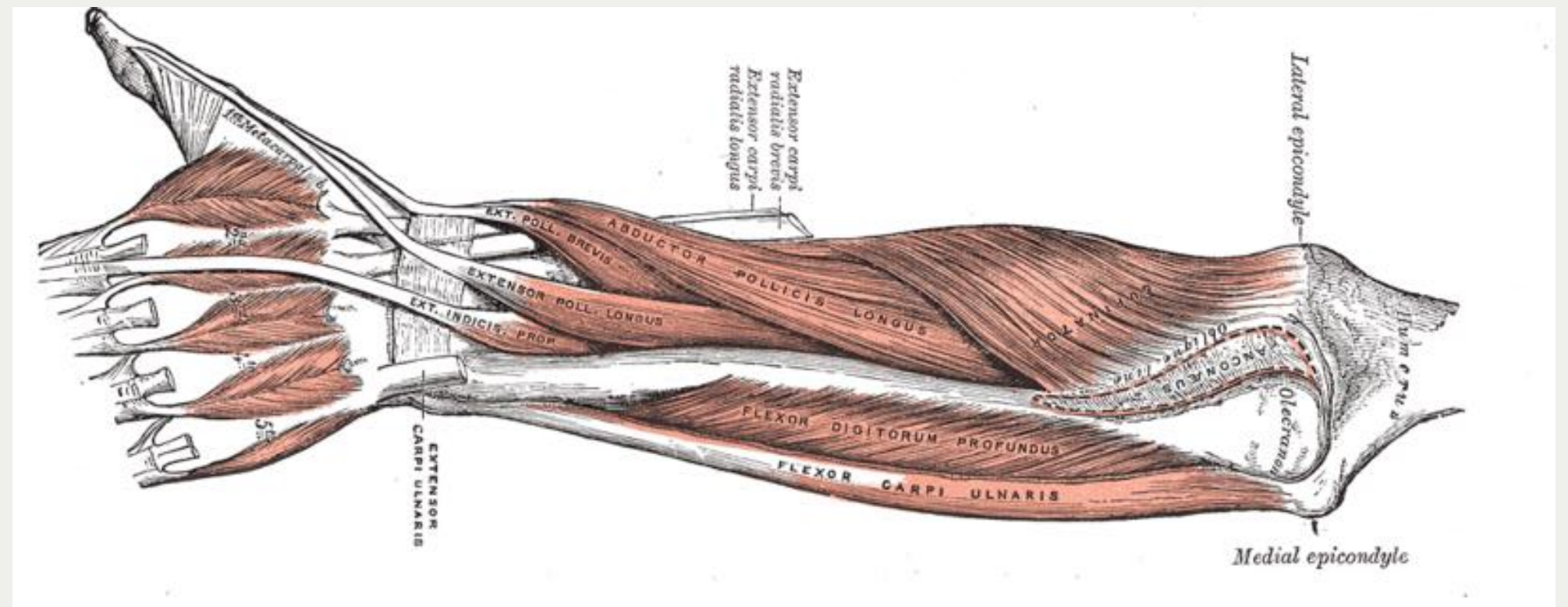
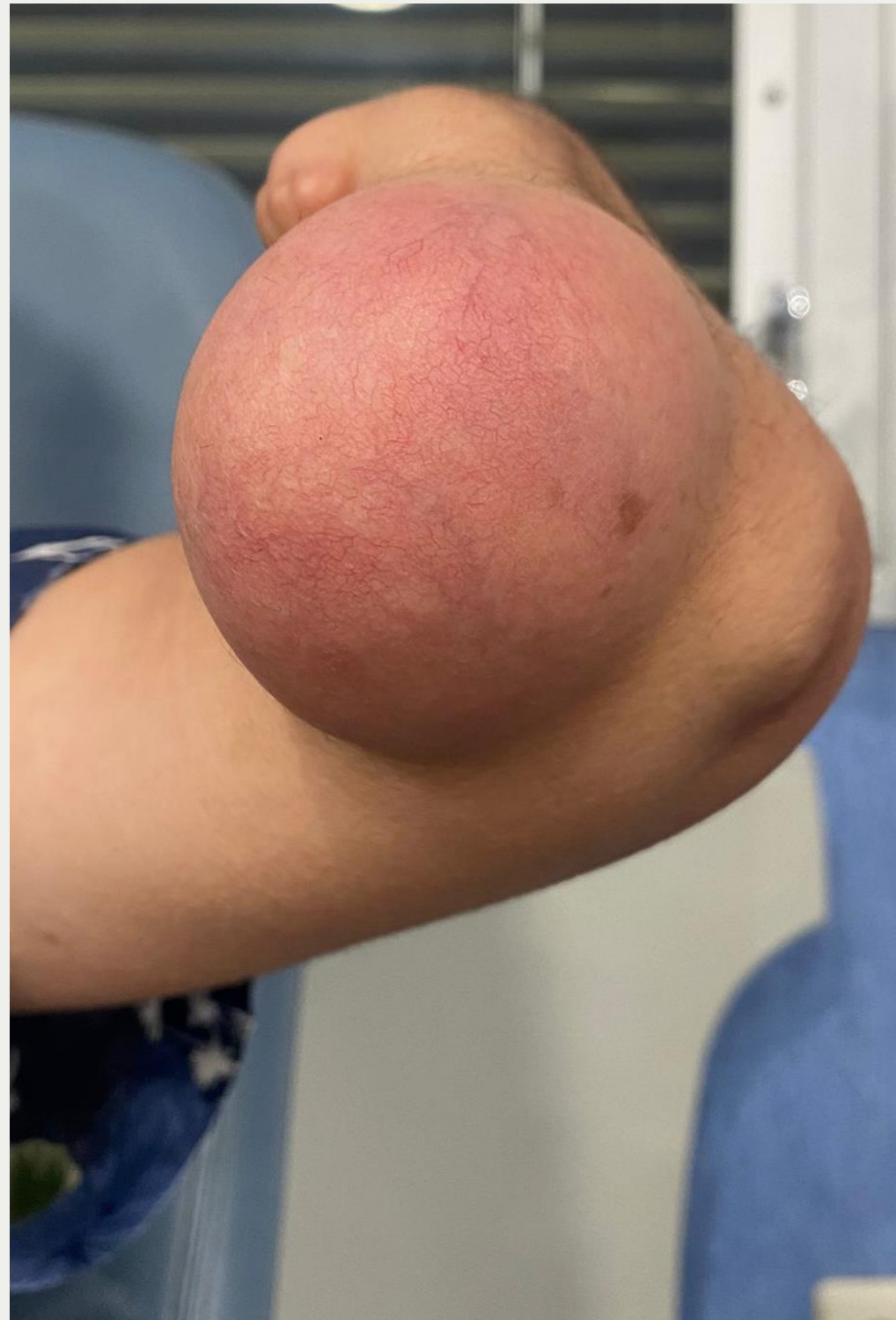

# EL HÁBITO NO HACE AL MONJE

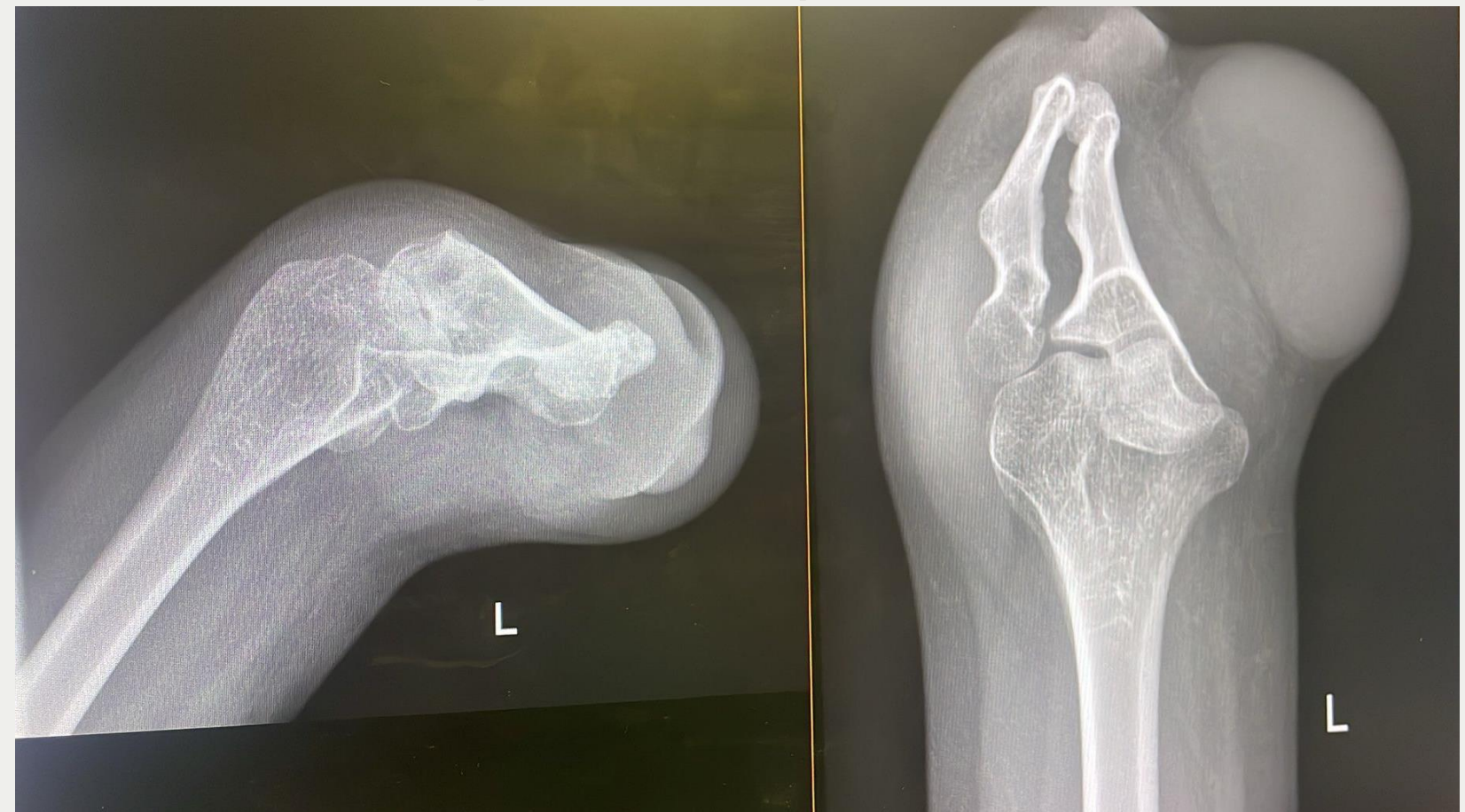Quiste epidermoide atípico  
en paciente con aplasia  
congénita de antebrazo



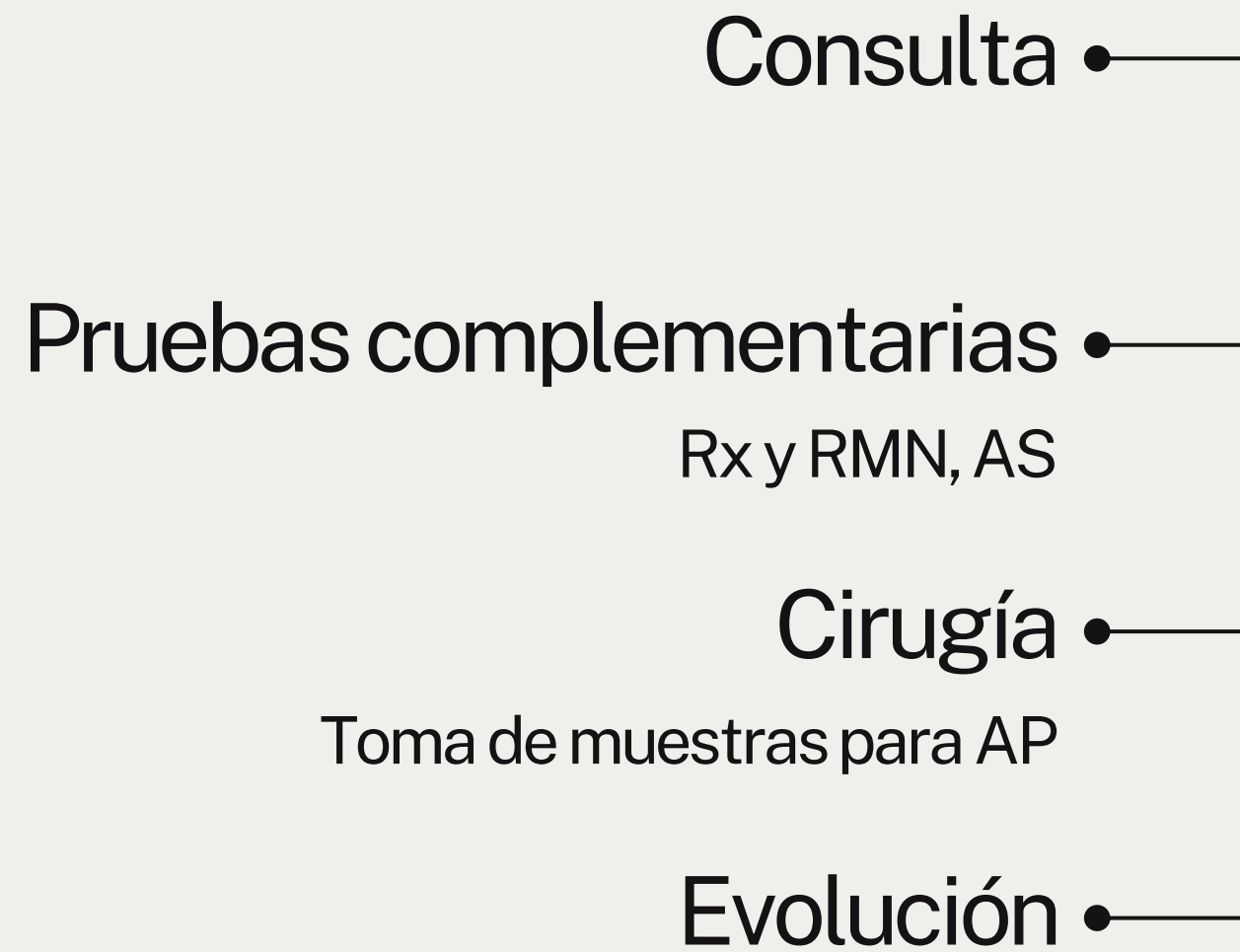
# Paciente y hallazgos clínicos



- Varón, 44 años, aplasia congénita de antebrazo izq.
- Tumorción en codo izq., 9 meses de evolución, dolorosa, eritematosa, 5-6 cm
- Móvil, no adherida, sin afectación nervio cubital
- PCR 18 mg/L, 4500 leucocitos/mm<sup>3</sup>
- Rx: sin lesiones óseas
- RMN: lesión quística inespecífica 60x41x35 mm







*¡Biopsia podría romper la cápsula!*

# Tratamiento y evolución

- Lesión superficial, accesible y bien delimitada: extirpación completa incluyendo cápsula
- Anatomía Patológica: quiste epidermoide
- Evolución clínica: vida normal al mes

# Un caso poco habitual

Característica	<u>Quiste epidermoide típico</u>	<u>Caso presentado</u>
Localización	Falanges distales	Codo
Tamaño	Pequeño (1–2 cm)	6 cm
Dolor	No	Sí
Evolución	Lenta	Rápida
Etiología	Adquirida (trauma, obstrucción)	Posible alteración congénita

La aplasia congénita podría haber alterado el desarrollo dérmico, favoreciendo la aparición del quiste en esta localización inusual

*Tercera tumoración más frecuente de la mano, tras el ganglión sinovial y el tumor de células gigantes*

# CONCLUSIONES

## *EL HÁBITO NO HACE AL MONJE*

- El quiste epidermoide es benigno pero puede simular otras lesiones
- En este caso, su presentación atípica dificultó el diagnóstico
- La resección completa asegura la curación
- Mensaje: no fiarse de la apariencia clínica

# Agradecimientos

- Servicio de Cirugía Ortopédica y Traumatología del Hospital Severo Ochoa
- Sociedad Matritense de Cirugía Ortopédica y Traumatología



**SOMACOT**  
Sociedad Matritense de Cirugía  
Ortopédica y Traumatología



**Hospital Universitario  
Severo Ochoa**

# Bibliografía

- *Ying L., Luo H., Ying X., Zhu Z. Epidermoid cyst beneath the scar after total knee arthroplasty: a case report. Journal of Surgical Case Reports. 2023*
- *Wu P., et al. Diagnosis and therapy of giant epidermoid double cysts: case report and systematic exposition. Medicine (MDPI / LWW style) 2024*
- *Yamaguchi T. Giant epidermal cyst preoperatively diagnosed by core needle biopsy. Journal of Surgical Case Reports. 2025*